

KÜMES HAYVANLARININ ETKİLİ BOYUN KESİMİ

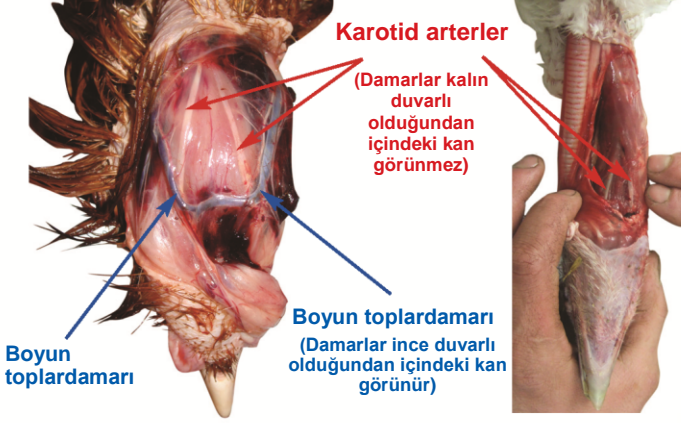


İnsani Kesim Derneği (HSA)

Kan damarlarının saptanması

Tavuk

Hindi



Karotid arterler

(Damarlar kalın duvarlı olduğundan içindeki kan görünmez)

Boyun toplardamarı (Damarlar ince duvarlı olduğundan içindeki kan görünür)

Boyun toplardamarı

Boyun toplardamarları, derinin hemen altında olduklarından kolayca tespit edilebilir.

Karotid arterler boyun kası içinde bulunur ve beyne oksijenli kan taşıdıkları için **kesilecek en önemli kan damarlarıdır**.

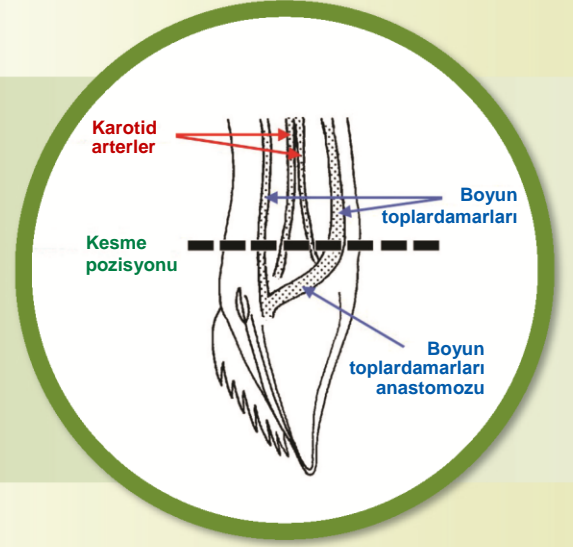
Tavuklarda, kazlarda ve beç tavuğunda karotid arterler, tipik olarak başın yakınında, boyun kası yüzeyinde görülebilirler.

Hindi ve ördeklere, arterler kas yüzeyinin altında gizlidirler ve bu nedenden dolayı bunların görünebilir olabilmeleri için kası parçalara ayırmak gerekir.

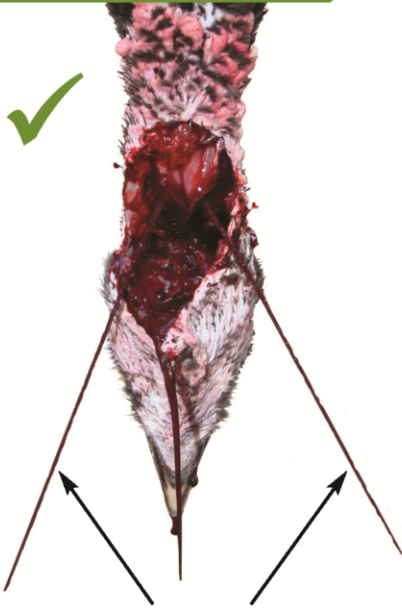Bu kuşların boyunları kesilmemiştir ancak, sağlam kan damarlarını göstermek için parçalara ayrılmıştır.

Uygulama

Boyun kasında, çene kemiğinin hemen altında, boğazın ön ve her iki yan tarafları boyunca derin bir yatay kesime ventral boyun kesimi (VNC) denir ve tüm türlerdeki her iki **ana karotis arteri** ve **her iki dış boyun toplardamarını** kesmek için güvenilir bir yöntemdir. VNC yöntemi kuşun kanını **hızlı bir şekilde akıtır** ve dolayısıyla kuşun acı çekmemesini ve etin kaliteli olmasını sağlar.



Değerlendirme



Baş aşağı V-şekilli **arteryal kan akış biçimi**

✓ Etkili bir kesimin işaretleri

Kesimden yaklaşık hemen sonra kuş baş aşağı V-şeklinde tutulduğunda, kan yüksek basınçla yaklaşık, 5 – 10 saniye kadar **iki damardan ince bir şekilde "fışkırmalıdır"**; bu, **her iki ana karotis arterin** kesildiğini gösterir.

- ▶ Kuşun kanının en az 2,25 – 3 dakika akmasına izin verin.
- ▶ Düzenli olarak kuşun bilincinin yerinde olmadığını kontrol edin.
- ▶ Başka işlem yapmaya başlamadan önce kuşun öldüğünden emin olun (kornea refleksinin ve ritmik solunumun uzun süre olmaması).

✗ Etkili olmayan bir kesimin işaretleri

Küçük türlerde bile (örn; bıldırcın) kesimden hemen sonra kanın yavaş akması veya damlaması damarların kesildiğini ancak arterlerin sağlam kalmış olabileceğini belirtebilir. Yeterince kan akıncaya kadar boynunu zaman kaybetmeden tekrar kesin ya da kuşun başını kesin.

Not: Bazı koşullar kuşun kan basıncını düşürebilir (örn; yavaş kalp atımı, kalp durması, boyun çıkması, tabanca ile bayılma kafa içindeki kan damarının hasar görmesine neden olabilir), bu nedenle her iki arter kesildiği halde kan "fışkırmayabilir".